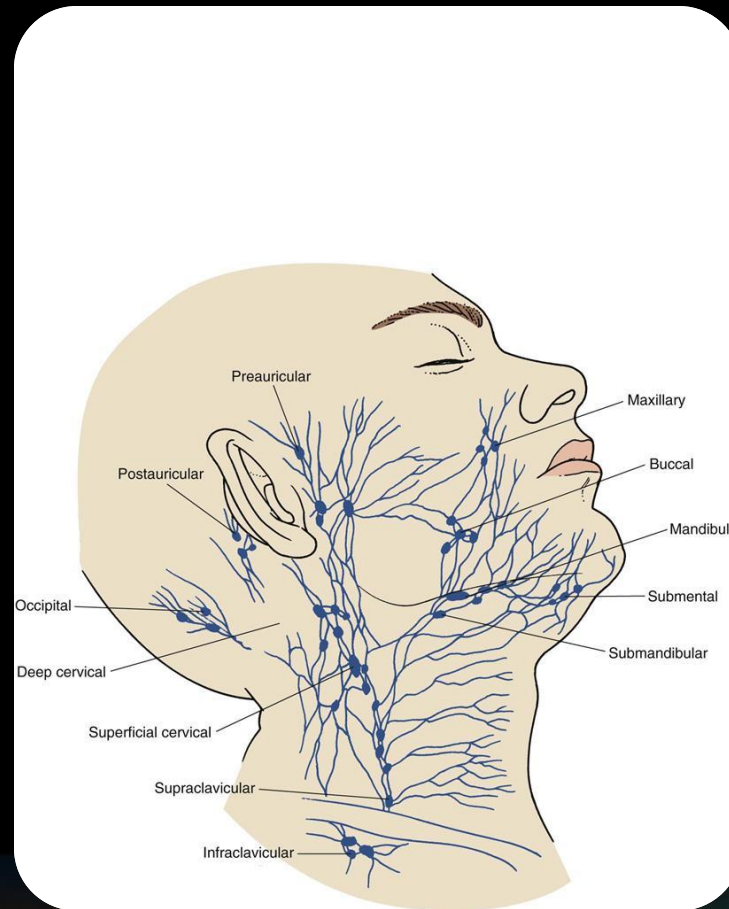


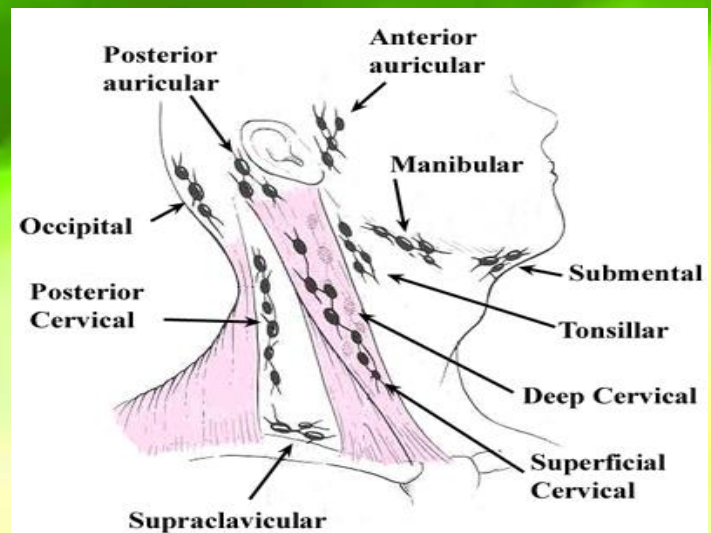
# CERVICOFACIAL LYMPH NODES



# ANATOMY



- \* Circular Groups
- \* Cervical Groups



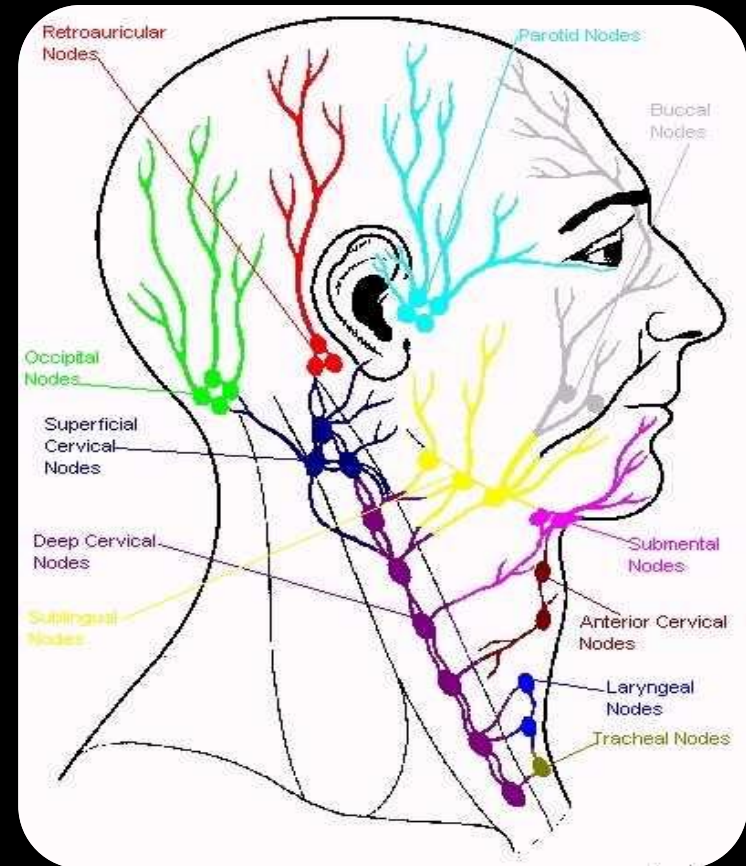
**Figure 2. Nodes of the head and neck to be examined**

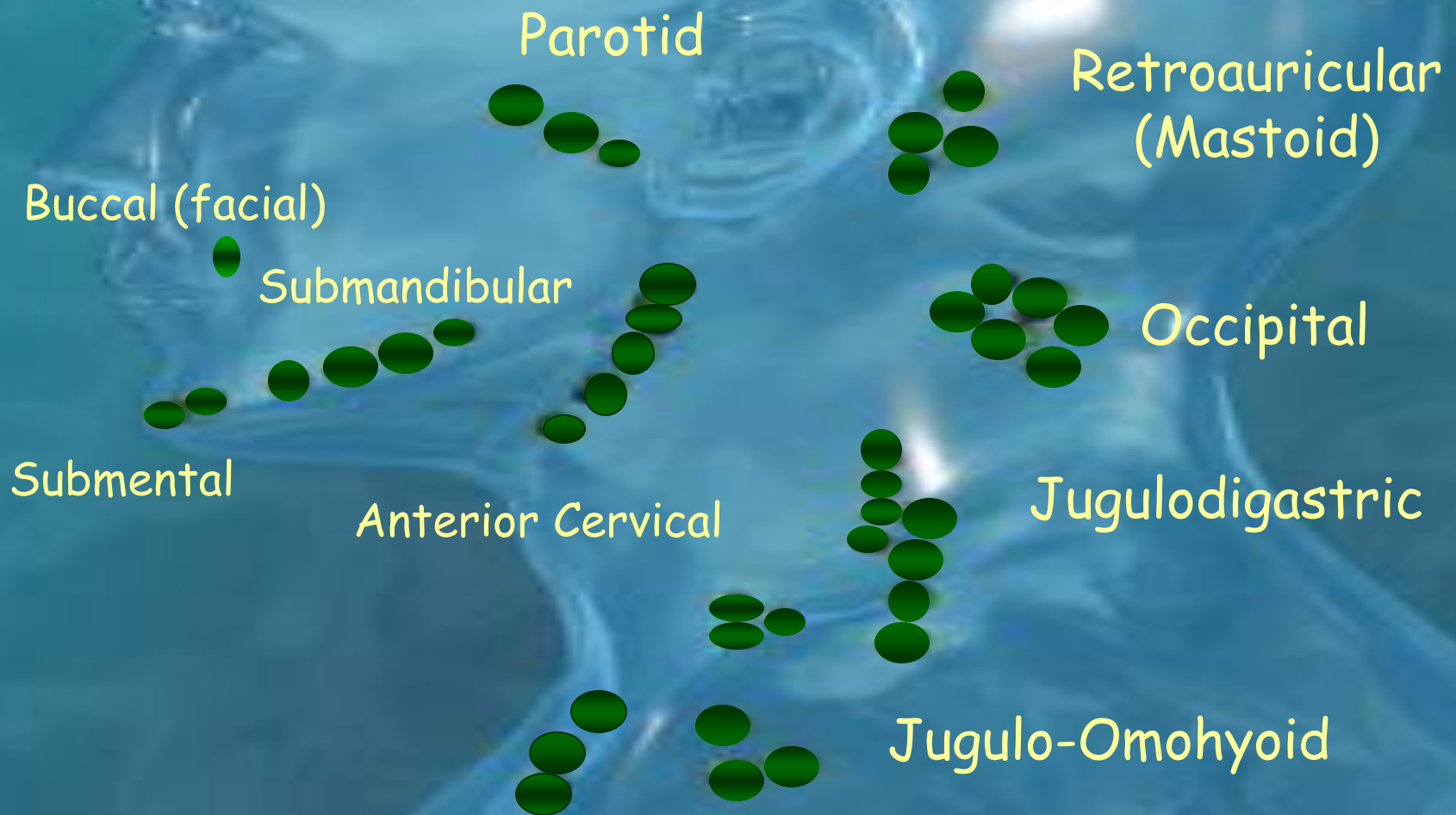
▣ **Circular:**

Submental  
 Submandibular  
 Preauricular  
 Postauricular  
 Occipital  
 Facial(buccal)

▣ **Cervical**

Superficial  
 Deep





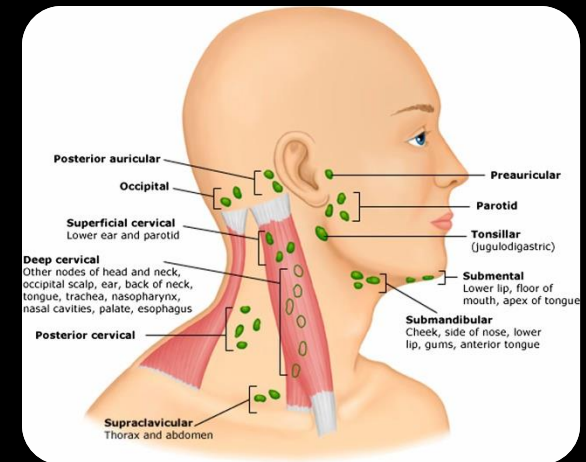
- *Head :*

- *Posterior:*

- Pre auricular (superficial parotid)
- Post auricular (mastoid)
- Occipital

- *Anterior:*

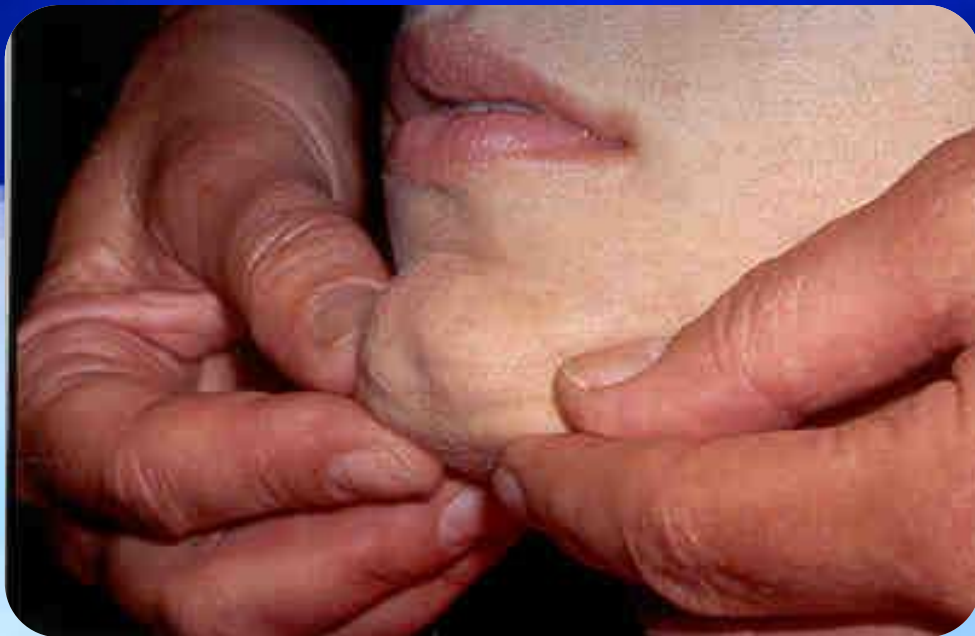- Submental
- Submandibular(submaxillary)
- Facial (buccinator,nasolabial)



# SUBMENTAL NODES



جایگاه: در مثلث تحت چانه ای بین بطن های قدامی عضلات دای گاستریک چپ و راست

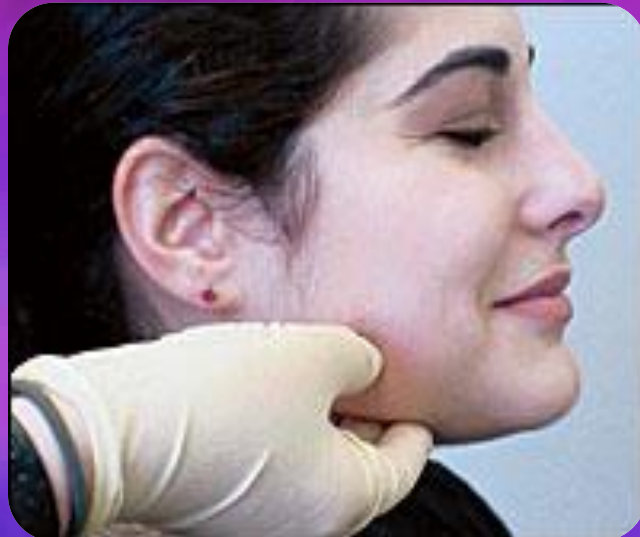
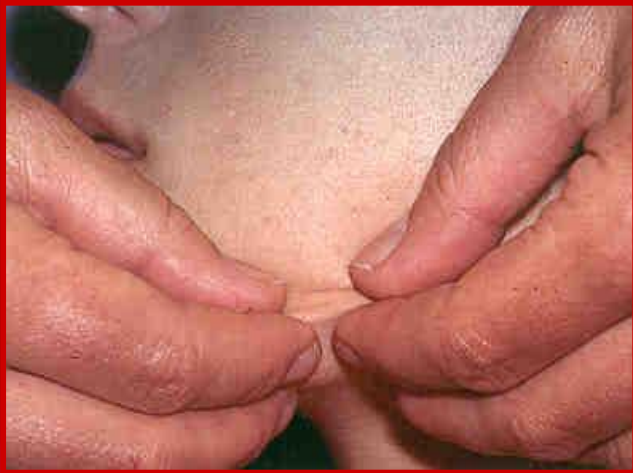

- \* Lower lip
- \* Gingiva ( Labial)
- \* Tip of Tongue
- \* Floor of Mouth (Ant)
- \* Lower Incisors

# SUBMANDIBULAR NODES



جایگاه: در مثلث تحت فکی بین تنه استخوان  
مندیبیل و غده بزاقی تحت فکی

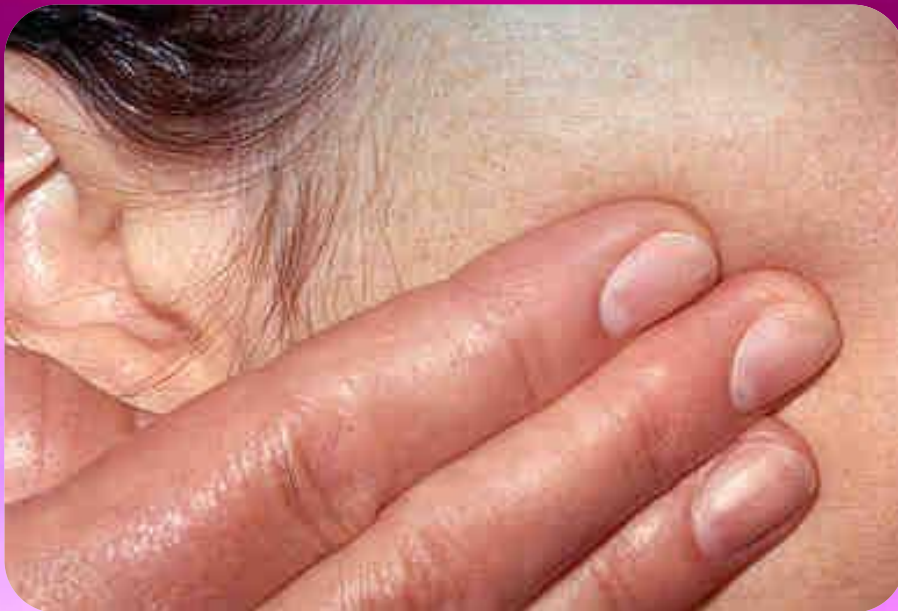

- ❖ Lips
- ❖ Nose (Ant)
- ❖ Tongue (2/3 Ant)
- ❖ Floor of Mouth (Ant)
- ❖ Gingiva ( Buccal)
- ❖ Frontal Sinus
- ❖ Maxillary Sinus
- ❖ Hard Palate (Ant)

# PAROTID (PREAURICULAR) NODES



جایگاه: در جلوی تراگوس



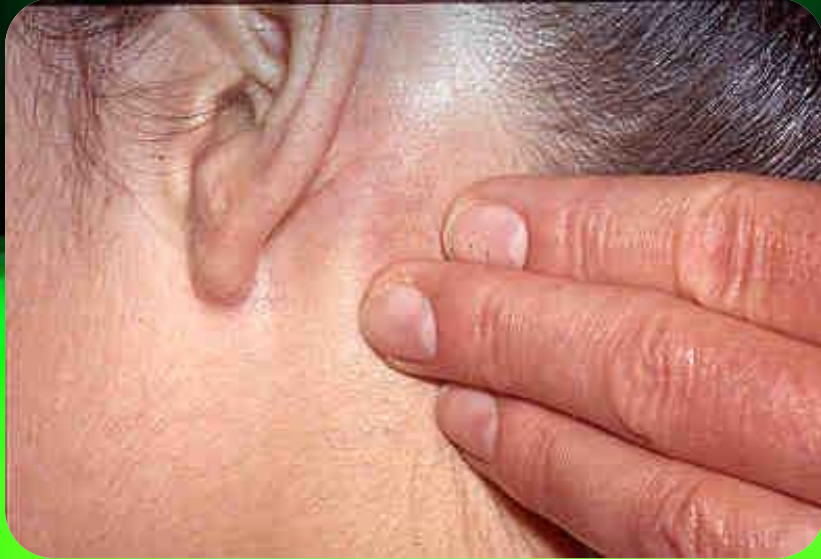- 🔥 Gingiva (Post)
- 🔥 Frontal Region
- 🔥 Temporal Region
- 🔥 Eyelids
- 🔥 Middle Ear



# POSTAURICULAR (MASTOID) NODES



جایگاه: در پشت گوش

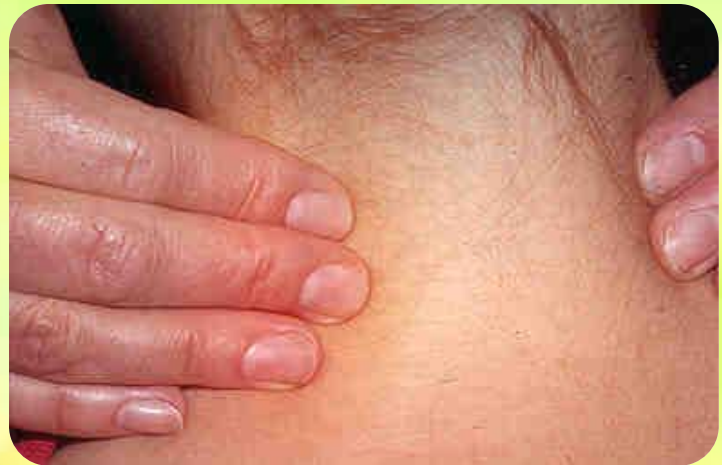
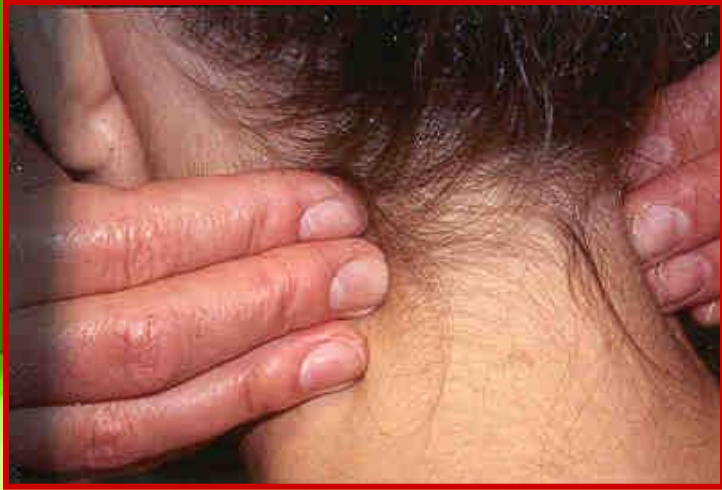
- \* External auditory meatus
- \* Temporal Scalp



# OCCIPITAL NODES

جایگاه: در طول چسبندگی  
تراپزیوس به استخوان اکسیپیتال  
، اطراف شریان اکسیپیتال



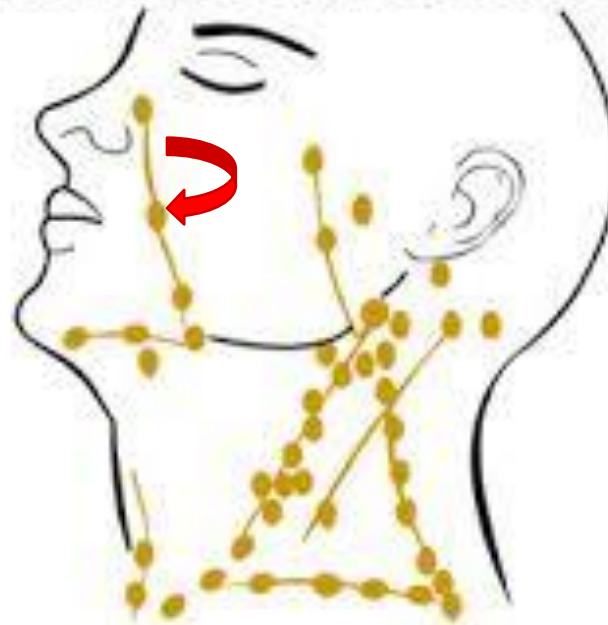
- ▶ Posterior Ear pinna
- ▶ Back of Scalp and Head

# FACIAL(BUCCUL) NODES

جایگاه: در طول ورید فاشیال روی عضله بوکسیناتور  
در قدام insertion عضله ماستر



## Lymph Nodes of the Head and Neck



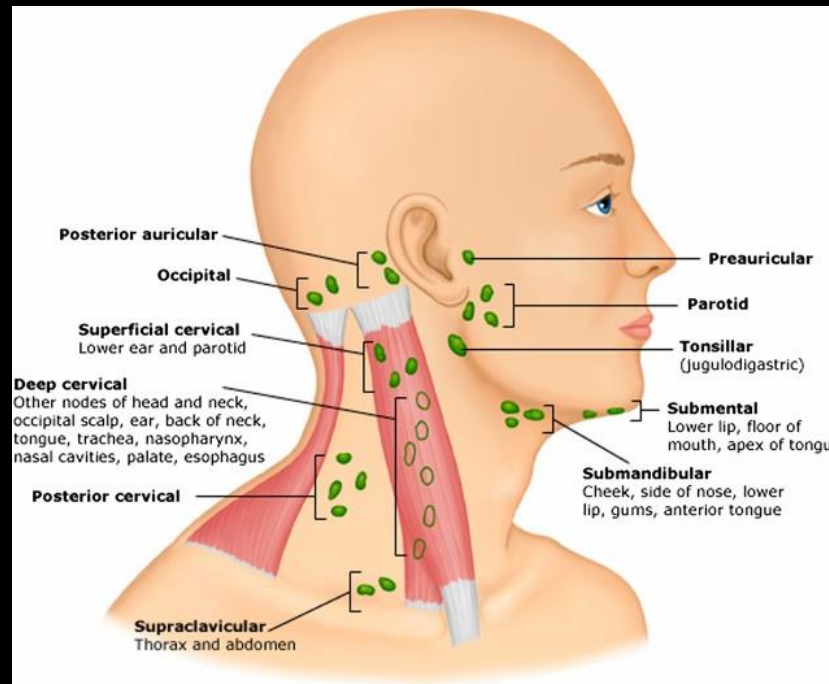
- Neck:

- Deep cervical

- Jugulodigastric , jugulo omohyoid, retropharyngeal

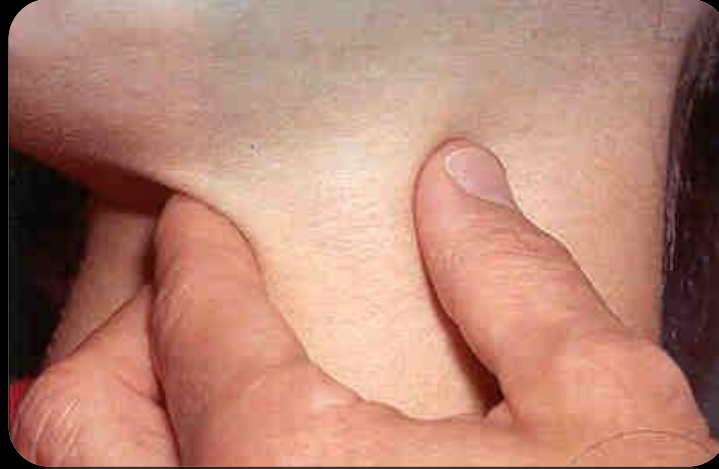- Superficial cervical

- Supra clavicular



# Superficial lymph node

جایگاہ: مجاور ورید ژوگولار خارجی

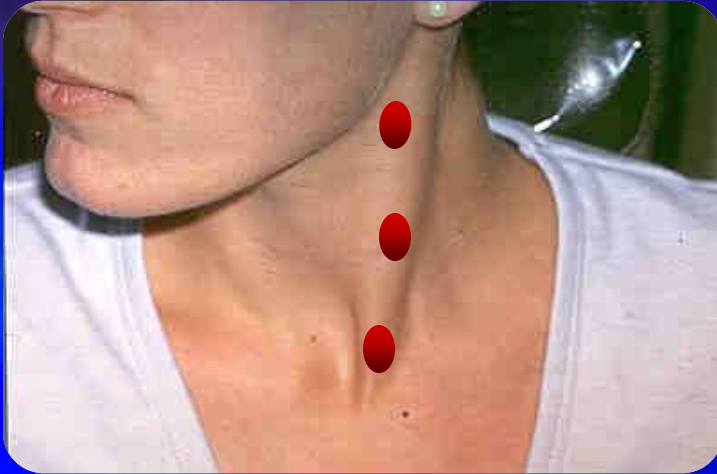


# DEEP CERVICAL NODES

جایگاه: اطراف کیسول کاروتید



- ❖ Hard Palate (Post)
- ❖ Floor of Mouth (Post)
- ❖ Gingiva (Lingual)
- ❖ Tonsil & Oropharynx
- ❖ Parotid Gland
- ❖ Thyroid



# Deep Cervical Nodes

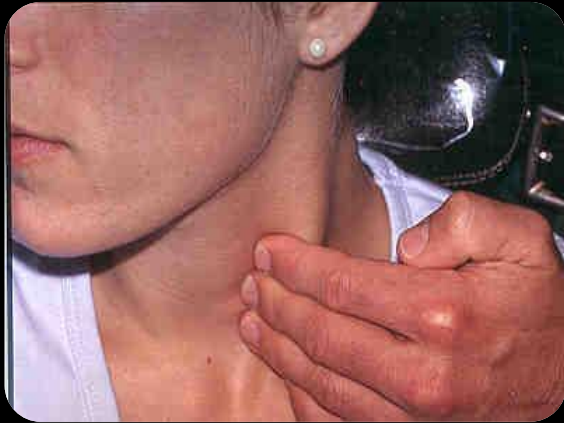

## Jugulodigastric lymph node

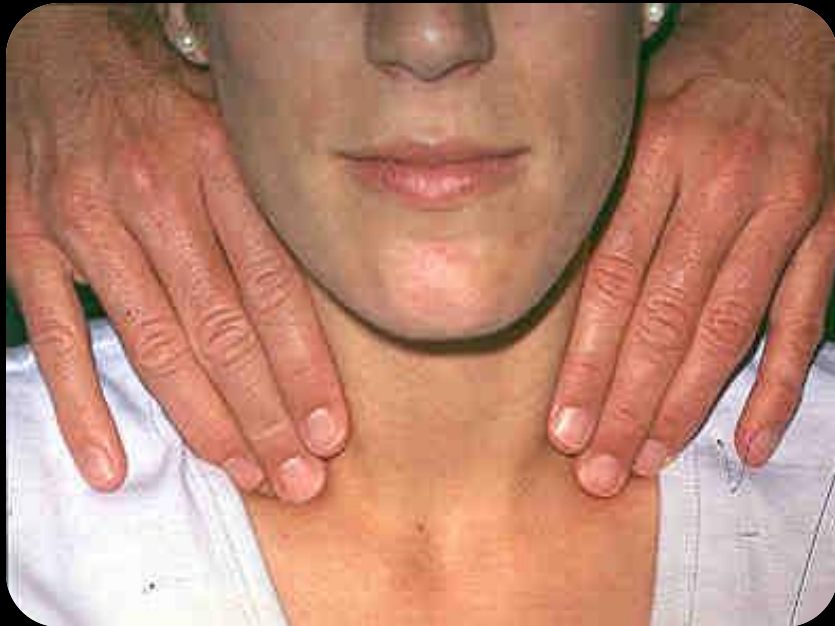**جایگاه:** بین زاویه مندیبل و بوردر قدامی عضله SCM

## Jugulomohyoid lymph node

**جایگاه:** پشت ورید ژوگولار داخلی ، بالای بطن تحتانی اوموهایوئید



# SUPRACLAVICULAR NODES



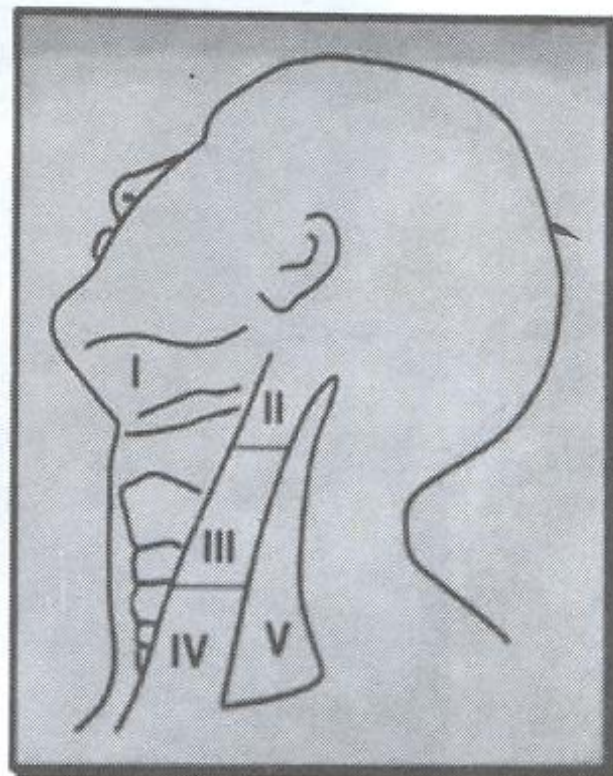
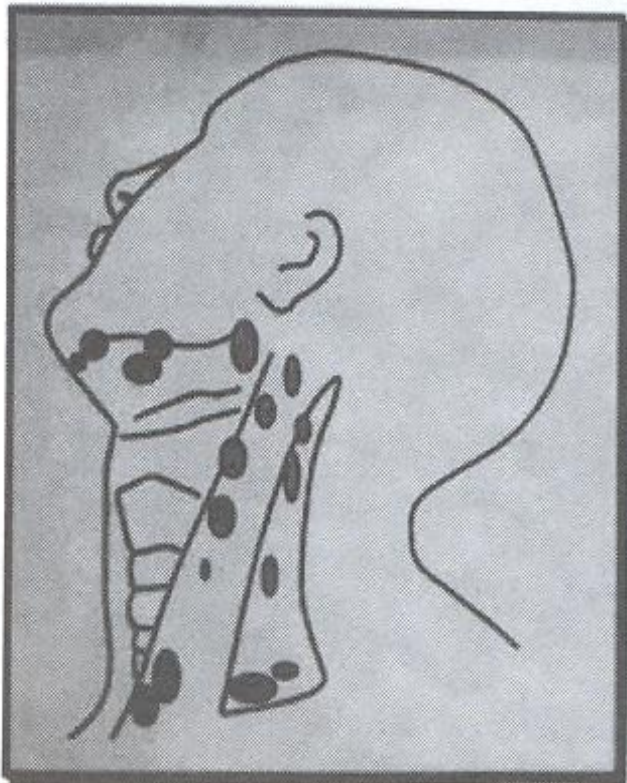
- \* Part of deep cervical group of nodes
- \* Soft & Hard Palate

• غدد تحت فکی، تحت چانه ای و گردنی ← **۵** کلاس

• کلاس **I** و **II** و **III**: کانسر اولیه حفره دهان

• کلاس **IV**: کانسر تیروئید

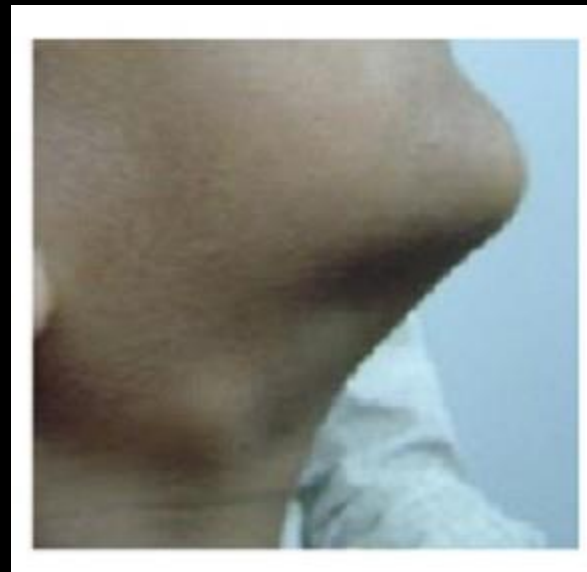• کلاس **I** و **II**: کانسر پاروتید



# EXAMINATION


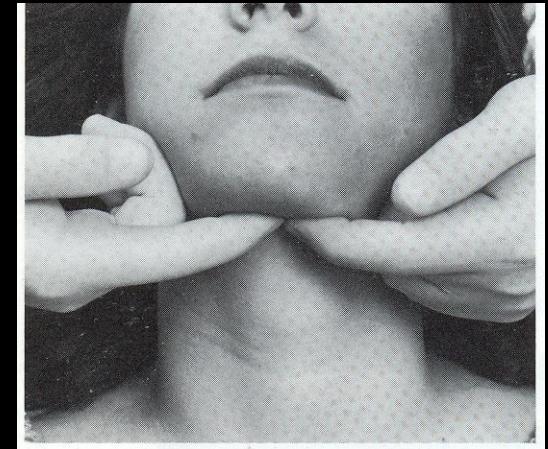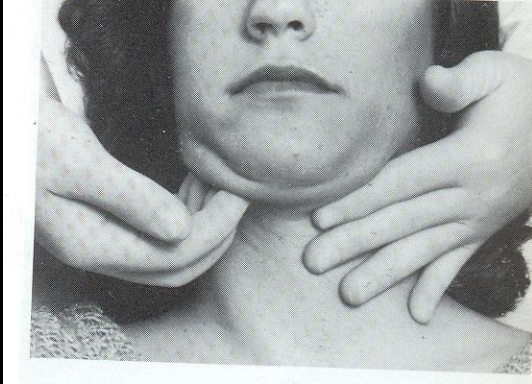


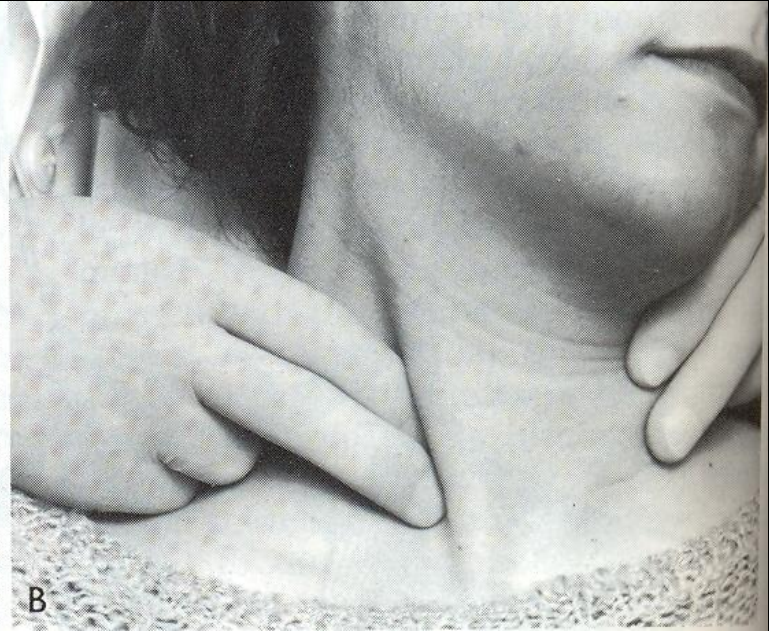
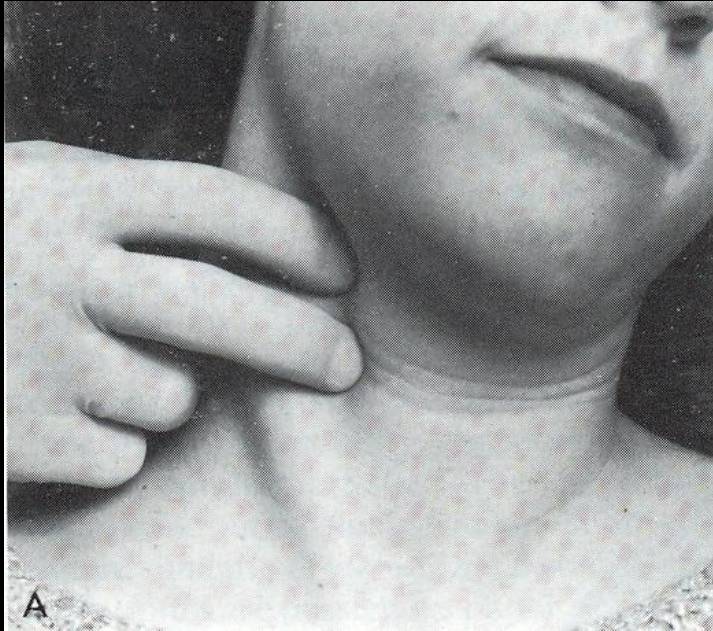- Lymph nodes are not palpable in normal state
- **Inspection:**
  - Size
  - Number
- **Palpation:**
  - Consistency
  - Tenderness
  - Mobility
- **Course**

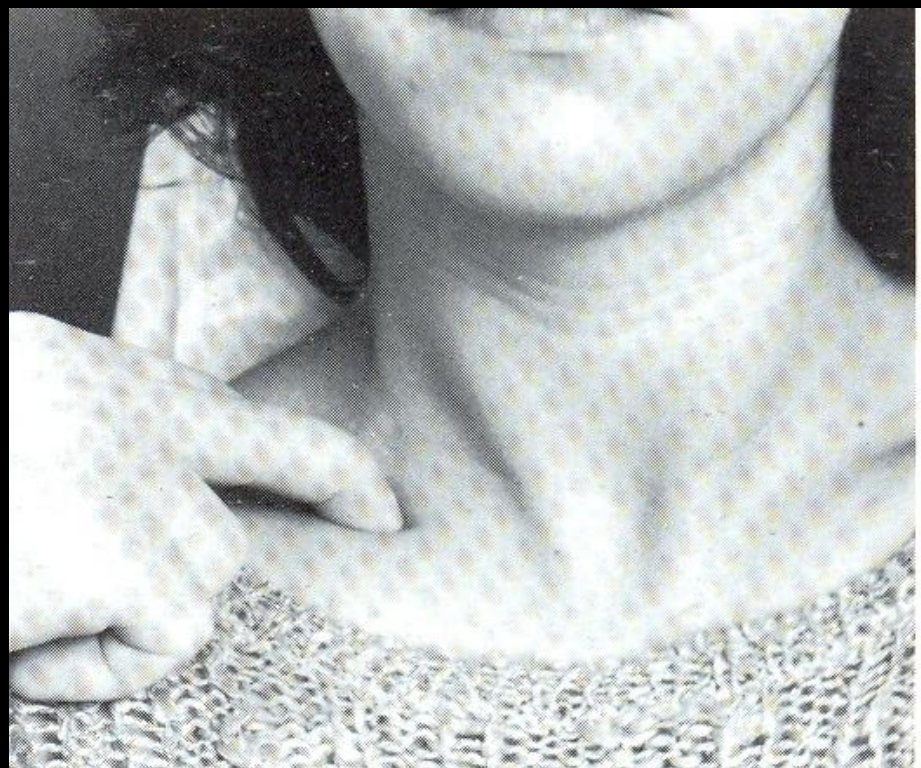

هپیرپلازی خوش خیم لنفوئیدی

# معاینات غدد لنفاوی صورت







# CLINICAL FEATURES



- \*size
- \*location of any palpable nodes
- \*soft or hard
- \*non-tender or tender
- \*mobile or fixed

Normal Lymph Node  
Cannot be Felt

# علل لنفادنوپاتی

محل و تعداد	سپیر	حرکت	قوام	حساسیت	
در التهاب موضعی: مجاورتی، تعداد لوکالیزه موارد منتشر: بیماری های ویرال، ژنرالیزه	حاد	متحرک	نسبتاً نرم	حساس در لمس	پروسه التهابی (لنفادنیت)
امکان درگیری هر غده لنفاوی	مزمن	متحرک	لاستیکی	غیر حساس	پروسه تومورال (لنفوم)
درگیری ابتدا مجاورتی و لوکالیزه و در مراحل پیشرفته ژنرالیزه	تدریجی و پیشرونده	ابتدا متحرک بعد ثابت	در مراحل اولیه سفت و در مراحل نهایی سخت سنگی	غیر حساس	پروسه متاستاتیک

# سير لنفادنوپاتی التهابی

• بهبود

• آبه

• فیروز 30-40% موارد



# محل غدد لنفاوی مبتلا



- **جلوی گوش**
  - ضایعات موضعی : عفونت و تومورهای پلک و غدد اشکی، مجرای گوش خارجی
- **پشت گوش**
  - عفونت ویرال : سرخجه-آبله مرغان-مونونوکلئوز عفونی
- **تحت فکی و جنب گردن**
  - عفونت ها و تومورهای حفره دهان و نازوفارنکس
- **فوق ترقوه ای راست**
  - پروسه های موجود در مدیاستن
- **فوق ترقوه ای چپ**
  - ندول ویرشو **Virchow's node** : تغییرات عفونی یا تومورال سیستم GI
- **ناحیه اگزیلاری**
  - عفونت و تومور پستان
- **ناحیه اینگوئینال**
  - پروسه عفونی و تومورال سیستم اورو ژنیتال